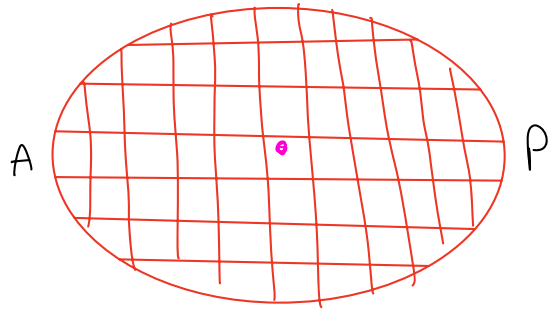
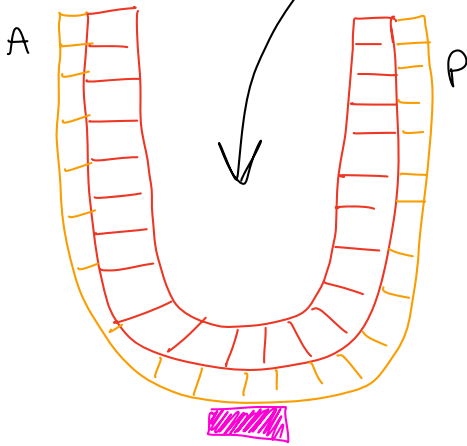


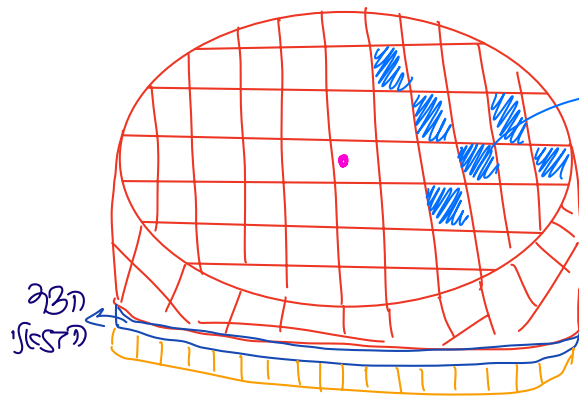
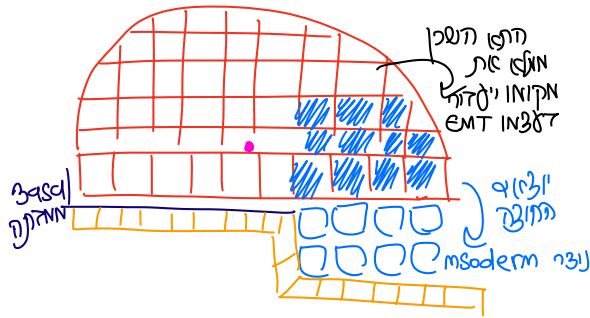
זיהוי -

epiblast
viseral ectoderm
DVE

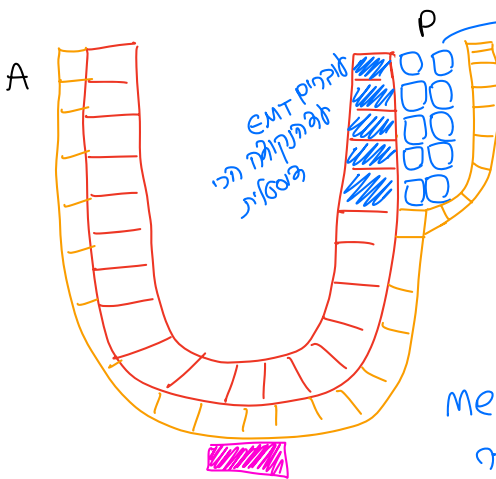
התא ה-NTN



זהו ה-NTN

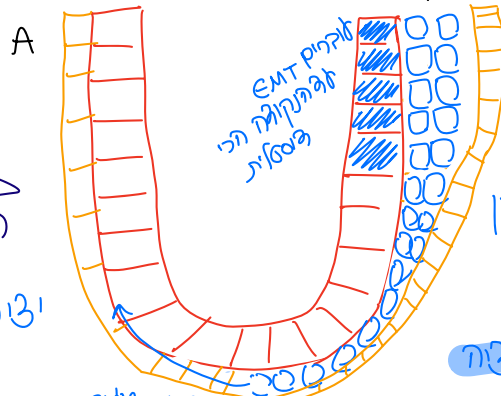


הוא עובר EMT
מתחיל להתקדם כדי להסיר את
אל התקודה הפנימית
ולפי כיוון זה
← EMT עולה
immigration



התא ה-NTN

mesoderm
התקודה הפנימית



התא ה-NTN
anterior

התא ה-NTN

הוא עובר EMT
מתחיל להתקדם כדי להסיר את
אל התקודה הפנימית
ולפי כיוון זה
← EMT עולה
immigration

הוא עובר EMT
מתחיל להתקדם כדי להסיר את
אל התקודה הפנימית
ולפי כיוון זה
← EMT עולה
immigration